МОЛЕКУЛЯРНО-ГЕНЕТИЧЕСКИЕ АСПЕКТЫ В ДИАГНОСТИКЕ ОДОНТОГЕННЫХ ОПУХОЛЕЙ

Барно Журахоновна Пулатова*-профессор кафедры Стоматология Университета Альфраганус, DSc,профессор Каракалпакского медицинского института*

Шахло Журахоновна Абдуллажонова*-заведующая отделением Цереброкардиологии Республиканского специализированного научно-практического медицинского центра терапии и медицинской реабилитации, доктор медицинских наук, кафедра Наркологии и психиатрии Ташкентского государственного медицинского университета*

Аннотация. За последние годы существенно увеличилось общее количество выявляемых доброкачественных одонтогенных опухолей. Одонтогенные опухоли эпителиального происхождения являются группой заболеваний, которые вызывают большой интерес клиницистов. Диагностика этих состояний сложна из-за их большой гетерогенности, низкой частоты встречаемости и значительной морфологической неоднородностью в пределах одной подгруппы опухолей. Цель исследования. Совершенствование диагностики, прогнозирование течения одонтогенных опухолей с учетом их молекулярно-генетических особенностей. Проведенные исследования показали, что при обнаружении мутации BRAF V600E риск развития одонтогенных опухолей повышается в 2,7 раза. Разработанный алгоритм диагностики пациентов с доброкачественными одонтогенными опухолями основывается на проведении трепан биопсии с последующим патоморфологическим и генетическим исследованием полученного материала.

Ключевые слова: молекулярно-генетическое обследование, одонтогенные опухоли, BRAF V600E, амелобластома нижней челюсти.

Актуальность.

Первое место по частоте встречаемости среди всех подобных опухолей челюстных костей занимают «кератокистозные» поражения. Рентгенологические проявления амелобластом могут иметь признаки практически любого полостного образования, что может привести к неправильной интерпретации и неадекватному лечению.

Золотым стандартом диагностики представленных нозологий является сочетание анализа данных клинических, лучевых и патоморфологических методов исследования. Однако, в современной практике указанного сочетания методов уже недостаточно, так как вызывает сложность определения склонности одонтогенных опухолей к локальному агрессивному росту[4,5].

В связи с этим необходимо расширить объем исследований в направлении повышения уровня выявления онко-состояния в челюстно-лицевой области, повышения качества хирургической практики, направленной на устранение поражений челюстей с помощью комплексного подхода в сочетании с молекулярно-генетическими исследованиями.

Молекулярный патогенез амелобластомы до 2014 года был в основном неизвестен, однако все большее число публикаций свидетельствует о том, что у больных с амелобластомой выявляют мутацию BRAF V600E (Kurppa K.J., Catón J., Morgan P.R. 2014, Maryam Soltani 2017, Е.Г. Свиридов 2019г.). В некоторых исследованиях частота встречаемости этой мутации в амелобластомах составляла 82% от проанализированных случаев (Diniz M.G., Gomes C.C., Guimarães B.V. 2015). Помимо мутации в гене BRAF, в литературе

описаны мтуации и других генов MAPK-пути. Были обнаружены мутации в семействе генов RAS в 20% амелобластом, включая такие гены, как KRAS, NRAS и HRAS (Kurppa K.J., Catón J., Morgan P.R., J Pathol.,2014).

Таким образом, недостаточно научных данных о генетических изменениях у больных с одонтогенными опухолями. Имеются достоверно описанные мутации только у некоторых нозологических форм. Не изучены молекулярно-генетические изменения одонтогенных опухолей в узбекской популяции. Клиницисты нуждаются в знаниях о молекулярно-генетических изменениях одонтогенных опухолей, так как стандартных морфологических методов и лучевой диагностики недостаточно для точной и ранней постановки диагноза, прогнозирования развития и клинического течения данной патологии.Степень изученности проблемы.

Цель исследования. Совершенствование диагностики, прогнозирование течения одонтогенных опухолей с учетом их молекулярно-генетических особенностей

Материалы и методы исследования. Исследования были проведены в отделении челюстно-лицевой хирургии клиники Ташкентского государственного стоматологического института и Ташкентского областного филиала Республиканского специализированного научно-практического медицинского центра онкологии и радиологии за 2020-2023гг. Под наблюдением находилось 69 больных с различными одонтогенными опухолями, которые прошли комплексное обследование, которое кроме стандартных клинико-лабораторных, морфологических и гистологических исследований включал также молекулярно-генетическое исследование.

На основании анамнестических, клинических, рентгенологических и гистологических данных нами было выделено 2 группы больных: первую группу составили 52 больных с амелобластомой, а вторую группу составили

17 больных с другими одонтогенными опухолями (аденоматоидная одонтогенная опухоль, дентинома, цементома, одонтогенная миксома).

Возрастной диапазон всех обследованных больных составил от 21 до 67 лет. Средний возраст больных мужчин 38,6±1,4, а женщин 40,7±2,08 года.

Пациенты направлялись в отделение челюстно-лицевой хирургии клиники Ташкентского государственного стоматологического института и Ташкентского областного филиала Республиканского специализированного научно-практического медицинского центра онкологии и радиологии для консультации и лечения по поводу подозрения на новообразование нижней челюсти из других медицинских учреждений города. При поступлении у пациентов на руках имелись рентгенограммы, а иногда компьютерные томограммы.

Для выполнения поставленных задач проводились клинико-лабораторные, рентгенологические, молекулярно-генетические, гистоморфологические и статистические исследования.

Материал для гистологического исследования взят при помощи инцизионной биопсии и изучали в морфологическом отделении ТОФРСНПМЦОиР. В зависимости от толщины кортикальной пластинки материал забирался при помощи скальпеля или трепан-фрезы для гистологического исследования

В рамках проводимого исследования была использована технология мультиспиральной компьютерной томографии (МСКТ) челюстно-лицевой, которая выполнялась в спиральном режиме на аппарате “Somatom Emotion 64” (Siemens, Германия). МСКТ с контрастированием проводилось после нативного исследования с введением контрастного вещества (неионного

контрастного препарата Юнигексол (2 мл/кг Юнигексола 350 мг йода/мл, Unique Pharmaceutical Laboratories, Индия) с последующем сканированием.

Магнитно-резонансная томография (МРТ) выполнялась на 1,5 Т (Ingenia 1.5 T; Philips Medical Systems, Best, Нидерланды).

Для определения и поиска предикторов возникновения опухолевого процесса было проведено изучение полиморфизма гена с определением частоты мутации BRAF V 600 E при одонтогенных опухолях и соотношение мутационного статуса с клинико-патологическими и прогностическими особенностями.По данным литературы для анализа был выбран полиморфный вариант гена BRAF.

Молекулярно-генетическое обследование биоматериалов (ДНК) выполняли на базе отдела молекулярной медицины и клеточных технологий НИИ гематологии и переливания крови Минздрава Республики Узбекистан. Образцы ДНК выделяли из лимфоцитов периферической крови в соответствии с модифицированной методикой.

Генотипирование полиморфизма гена BRAF осуществляли путем стандартной полимеразной цепной реакции (ПЦР) на программируемых термоциклерах CG-1-96 Corbett Research (Австралия) и 2720 Applied Biosystems (США) с использованием тест-систем MedLab (Россия), согласно инструкции производителя. Статистическая обработка с оценкой отклонения распределений генотипов изученных полиморфизмов ДНК от канонического распределения Харди-Вайнберга (РХВ) проводили с помощью компьютерной программы анализа генетических данных.

Материалом для исследования служит ДНК, полученная из биоптатов опухолевой ткани, а также из образцов тканей метастатического очага. Базовый метод, позволяющий выявить мутации гена BRAF – полимеразная

цепная реакция (ПЦР). Этот метод диагностики прост в использовании и обладает хорошей чувствительностью, но за один раз позволяет определить только одну мутацию, а их часто бывает несколько и все они имеют диагностическое значение. Это обуславливает повторный забор тканей, что не всегда представляется возможным. Метод, позволяющий в одном образце ткани выявить все мутации гена BRAF – секвенирование.

Ген BRAF - важный маркер для оценки природы опухоли. В основном определяется в предоперационной диагностике, а также при выборе препарата для дальнейшей химиотерапии.

Статистические расчёты проводились на ПК с использованием электронных таблиц Microsoft Excel 2010 в операционной системе Windows 10. Для статистической обработки данных использовалась программа StatPlus v5/2009, а также онлайн-калькуляторов (для равновесия Харди-Вайнберга - https://wpcalc.com/en/equilibrium-hardy-weinberg/).

За критерий достоверности (статистической значимости) различий принимался уровень достоверности $p<0,05$.

Результаты исследования. При рассмотрении распределения больных по полу в исследуемых 2х группах, выявлено что среди больных с амелобластомой было отмечено достоверное ($P<0,05$) преобладание мужчин - 31 человек (59,6%) по сравнению с женщинами – 22 (40,4%), среди больных же 2й группы отмечается некоторое преобладание женщин - 9 человек (52,9%) по сравнению с мужчинами 8 (47,1%), разница между показателями 2й группы недостоверна (рис.3.1.). Соотношение между мужчинами и женщинами в общей группе больных составило 1,3:1, в 1й группе (с амелобластомами) – 1,4:1, во 2й группе (с другими ОО) – 1:1,13.

Рассмотрение больных в зависимости от возраста показал следующие результаты. Возрастной диапазон всех обследованных больных составил от 21 до 67 лет. Средний возраст больных в общей группе у мужчин составил 38,6±1,4, а женщин 40,7±2,08 года (рис.1.).

Рентгенологически различаются солидная и кистозная формы амелобластомы. Солидная форма характеризовалась теневой картиной однополостного образования (рис.2.), при кистозной форме мы имели рентгеновскую картину поликистозного образования (рис. 3).



Рис.2. Амелобластома солидной формы нижней челюсти справа.



Рис.3. Амелобластома кистозной формы на нижней челюсти слева.

На рентгенограммах у 80% больных прозрачность тени амелобластомы была неоднородной. В 20,4% случаев опухоль поразила и кортикальные пластины челюсти на различную глубину, создавая ложную картину наличия нескольких

полостей, отграниченных друг от друга костными перегородками. В 9,6% случаев при значительном проникновении вглубь кортикальной пластины опухоль вызвала полную деструкцию, и распространилась на прилежащие мягкие ткани. Степень вздутия кости в пораженных участках была различна. Вследствие локализации опухоли в боковых отделах тела нижней челюсти полость опухоли 20,4% содержала ретенированный третий моляр. Также в ряде случаев отмечалось распространение за пределы видимых на снимках границ поражения кости.

Рентгенологически миксома выглядит как кистоподобное образование пониженной плотности без четких границ. На фоне этого образования обычно прослеживается ячеистый рисунок (рис. 4).

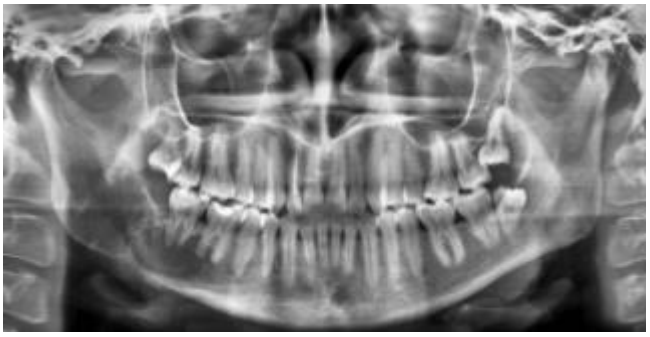

Рис.4 Миксома нижней челюсти справа.

При наличии значительных опухолевых поражений, особенно верхней челюсти и вышележащих отделов костей лица, применение компьютерной томографии более целесообразно, чем распространенных рентгенологических методик.

При МСКТ обследовании больных с амелобластомами у 21 больного (40,4%) были выявлены небольшие опухоли, характеризующиеся лишь краевым контрастным усилением, у 31 больных (59,6%) - большие объемные образования с распространением за пределы кости, содержащие солидный компонент, умеренно накапливающий контраст, и кистозные участки низкой плотности. У всех 52 больных (100%) не было распространения за пределы

кости. МСКТ в костном окне: у 21 больного (40,4%) было однокамерное, у остальных 31 больного (59,6%) многокамерное объемное образование с фестончатыми краями. Вид «пузырьков» визуализировался у 18 больных (34,6%), но это не является патогномоничным признаком амелобластомы.

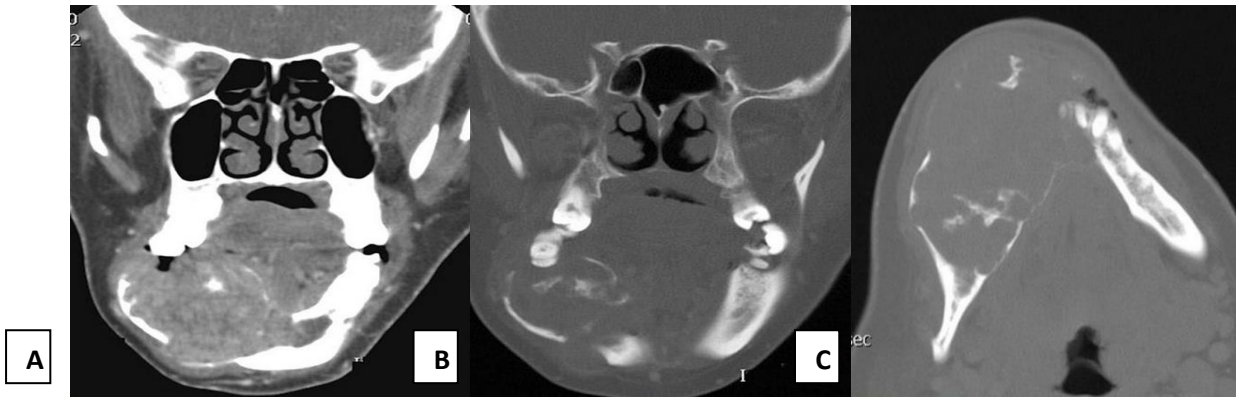

Клинический пример.1. Больной Д., 45 л. **А**- на коронарном срезе МСКТ в мягкотканом окне в проекции тела нижней челюсти справа визуализируется крупное объемное образование, с распространением и деструкцией кортикального слоя кости. **Б, С**- на коронарном, аксиальной срезах МСКТ в передних отделах нижней челюсти, с распространением на правые отделы определяется объемное образование, неоднородной, солидно-кистозной структуры, с наличием перегородок и деструкцией кортикального слоя на этом уровне.

Диагностическое значение и прогностическая роль выявления мутационного повреждения в гене BRAF у пациентов при одонтогенных опухолях

Проведённые генетические исследования показали наличие экспрессии в гене BRAF V 600 E, которая была изучена в двух группах. При определении полиморфизма гена группы исследования были разделены на две: 1-я группа

– пациенты с верифицированной амелобластомой (n=52); 2-я группа – с другими вариантами ОО (n=17).

Среди общего числа пациентов с ОО (n=69) встречаемость аллелей Т составила – 84,1%; А – 15,9%; по генотипам Т/Т – 68,1%; Т/А – 31,9%; А/А генотип в группах исследования не встречался (Табл.1).

Таблица 1. Распределение и встречаемость аллелей и генотипов полиморфизма V600E в гене BRAF среди всех пациентов группы исследования

Аллели и генотипы	Количество обследованных аллелей и генотипов, (n=69)		χ^2	p	RR	95%CI	OR	95%CI
	n	%						
Т	116	84,1	1,1	0,30	0,9	0,66 - 1,28	0,5	0,15 - 1,78
А	22	15,9	1,1	0,30	1,1	0,12 - 9,49	2,0	0,56 - 6,84
Т/Т	47	68,1	1,3	0,30	0,8	0,56 - 1,22	0,5	0,12 - 1,72
Т/А	22	31,9	1,3	0,30	1,8	1,22 - 2,67	2,2	0,58 - 8,2

Изучение среди пациентов 2-х группах показало, что в 1-й группе частота встречаемости Т-аллеля составила 81,73%, в сравнении со 2-й, в которой она составила – 91,18%; по аллелю А – 18,27% и 8,82%; Т/Т – 63,5%/82,4%; Т/А – 36,5%/17,7%, соответственно (Табл.2).

Таким образом, при сравнении в 2-х группах исследования больше всего встречается Т аллель и Т/Т-генотип, что требует дальнейших исследований среди большего контингента пациентов данной популяции.

Таблица 2. Сравнительная характеристика распределения и встречаемости аллелей и генотипов полиморфизма V600E в гене BRAF среди пациентов 1-й и 2-й групп исследования

Аллели и генотипы	Количество обследованных аллелей и генотипов				χ2	p	RR	95%CI	OR	95%CI
	1-я группа n=52		2-я группа n=17							
	n	%	n	%						
T	85	81,73	31	91,18	1,7	0,20	0,9	0,61 - 1,32	0,4	0,12 - 1,52
A	19	18,27	3	8,82	1,7	0,20	1,1	0,13 - 9,52	2,3	0,66 - 8,11
T/T	33	63,5	14	82,4	2,1	0,20	0,8	0,47 - 1,26	0,4	0,1 - 1,41
T/A	19	36,5	3	17,7	2,1	0,20	2,1	1,27 - 3,38	2,7	0,71 - 10,21

Необходимо отметить, что изучение мутации гена BRAF V600E проводилась исследователями в остатках нормальной одонтогенной ткани, зубных фолликулах, связанных с непрорезавшимися зубами, для выявления возможных ранних онкогенных мутаций, которые могут привести к онкогенезу ОО, однако эти специфические мутации BRAF, KRAS не были обнаружены ни в одном из исследованных образцов, что и подтверждает их отсутствие у здоровых. Т.е. наличие полиморфизма этого гена является характерным при патологических процессах.

Проведённые исследования в настоящей работе согласуются с имеющимися другими, в которых рассматривают потенциальную связь между изменениями генов, направленными на восстановление повреждений ДНК с развитием амелобластом [1,2]. Так в исследования Суини и др. [3,4] идентифицировали мутации BRAF, которые приводили к замене валина на глутаминовую кислоту в кодоне 600 в 46% случаев в образце амелобластомы. При этом определялись мутации SMO, которые преобладали при амелобластомах верхней челюсти, а мутации BRAF с более высокой частотой выявлялись как и нашем исследовании при поражениях нижней челюсти.

В настоящем исследовании изучение распределения аллелей выявило высокую активность Т-аллеля, в сравнении с А, которая была меньше: по Т аллелю – 91.2% при ОО в сравнении с амелобластомой, несколько меньше – 81.7%; по аллелю А – 8,9 и 18,3% соответственно (рис.5)

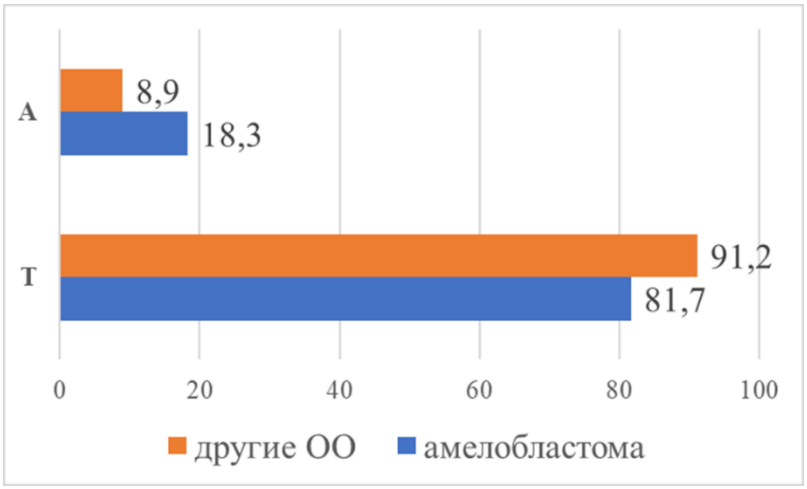

Рис.5. Частота распределения аллелей Т и А полиморфизма V600E гена BRAF (T 1799) rs 113488022 в группах исследования

При анализе полученных прогнозных данных по эффективности полиморфизма по Т/Т-генотипам в 2-х группах исследования выявило относительно среднюю чувствительность – 0,63/0,68 и низкую специфичность (рис.6.), но иную активность по Т/А – генотипам.

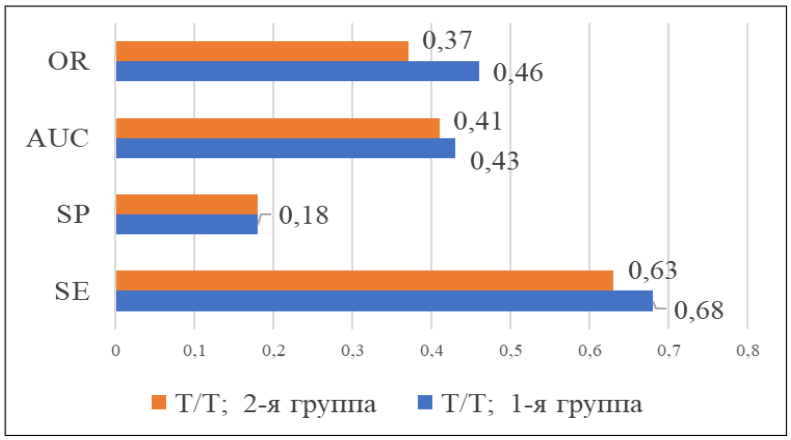

Рис.6 Прогностическая эффективность исследуемого полиморфизма по T/T-генотипу гена BRAF V 600E

ВЫВОДЫ

1. Одонтогенные опухоли характеризуются медленным бессимптомным ростом и являются в большинстве случаев случайной рентгенологической находкой. Основными симптомами пациентов были ассиметрия лица в 1й группе у 48 (92,3%), во 2й группе боли при жевании - 15 (88,2%). Достоверность различии $p \leq 0,05$ между 1й и 2й группами наблюдались при следующих клинических симптомах: ассиметрия лица, выбухание переходной складки в полости рта и боли в покое.

2. Проведенные исследования показали, что при обнаружении мутации BRAF V600E риск развития одонтогенных опухолей повышается в 2,7 раза.

3. Разработанный алгоритм диагностики пациентов с доброкачественными одонтогенными опухолями основывается на проведении трепан биопсии с последующим патоморфологическим и генетическим исследованием полученного материала.

Список литературы:

1.Аржанцев А.П. Доброкачественные опухоли челюстей и их рентгенологические проявления // Российский электронный журнал лучевой диагностики. - 2020. Т. 10. - № 1. - С. 27-42.

2.Абдухалик-заде Н.Ш., Ганиев А.А.// Роль диагностического обследования на этапе предоперационной подготовки больных амелобластомой нижней челюсти// Журнал «Медицина и инновации», 4(8), С. 484-495, 2022 ISSN: 2181-1873(14.00.24).

3.Абдухалик-заде Н.Ш., Ганиев А.А., Пулатова Б.Ж.// Алгоритм тактики лечения одонтогенных опухолей эпителиального происхождения// Журнал «Медицина и инновации», 4(8), 477-484 бетлар, 2022 ISSN: 2181-1873(14.00.24).

4. Дадамов А. и др. Современные возможности ультразвуковой диагностики опухолей слюнных желез //Stomatologiya. – 2015. – Т. 1. – №. 1-2 (59-60). – С. 106-110.

5.Дадамов А., Байходжаева Э. К диагностике и лечению кератокист челюстных костей //Stomatologiya. – 2019. – Т. 1. – №. 1 (74). – С. 19-24.